



**МИНИСТЕРСТВО  
ЗДРАВООХРАНЕНИЯ  
РОССИЙСКОЙ ФЕДЕРАЦИИ**

Клинические рекомендации

## **Эндометриоз**

МКБ 10: **N80**

Возрастная категория: **взрослые, дети**

ID: **KP259**

Год утверждения: **2016 (пересмотр каждые 3 года)**

Профессиональные ассоциации:

- **Общество по репродуктивной медицине и хирургии; Российская ассоциация гинекологов-эндоскопистов; Российская ассоциация по эндометриозу; Российская ассоциация эндокринологов; Российское общество акушеров-гинекологов**

Научным советом Министерства Здравоохранения Российской Федерации \_\_

\_\_\_\_\_ 201\_ г.

Оглавление	
Ключевые слова .....	3
Список сокращений.....	4
Термины и определения.....	5
1. Краткая информация .....	6
2. Диагностика .....	8
3. Лечение.....	11
4. Реабилитация .....	19
5. Профилактика .....	19
6. Дополнительная информация, влияющая на течение и исход заболевания.....	21
Критерии оценки качества медицинской помощи .....	21
Список литературы.....	22
Приложение А1. Состав рабочей группы .....	26
Приложение А2. Методология разработки клинических рекомендаций .....	29
Приложение А3. Связанные документы .....	30
Приложение Б. Алгоритмы ведения пациента .....	30
Приложение В. Информация для пациентов .....	35
Приложение Г. ....	37

### Ключевые слова

- Наружный генитальный эндометриоз;
- Экстрагенитальный эндометриоз;
- Аденомиоз;
- Эндометриоидные кисты;
- Хирургическое лечение;
- Лапароскопия;
- Медикаментозное лечение;
- Диеногест;
- Агонисты гонадотропин-рилизинг гормона;
- Индивидуальная тактика ведения больных.

**Список сокращений**

аГн-РГ – агонисты гонадотропин-рилизинг гормона;

АМК – аномальное маточное кровотечение;

ВМС-ЛНГ – левоноргестрел-выделяющая внутриматочная система;

ИА – ингибиторы ароматазы;

КОК – комбинированные оральные контрацептивы;

ЛГ – лютеинизирующий гормон;

МПА – медроксипрогестерона ацетат;

МПК – минеральная плотность костной ткани;

МРТ – магнитно-резонансная терапия;

НПВП – нестероидные противовоспалительные препараты;

РКИ – рандомизированные контролируемые исследования;

УЗИ – ультразвуковое исследование;

ФСГ – фолликулостимулирующий гормон;

ХТБ – хроническая тазовая боль.

## **Термины и определения**

**Аденомиоз** – внутренний эндометриоз матки.

**Эндометриоидные кисты** – объемные доброкачественные образования яичников.

**Ретроцервикальный эндометриоз** – расположение эндометриоидного очага позади шейки матки, может прорасти в сторону прямой кишки.

**Дисхезия** – затрудненность дефекации.

## **1. Краткая информация**

### **1.1 Определение**

**Эндометриоз** – процесс, при котором за пределами полости матки происходит доброкачественное разрастание ткани, по морфологическим и функциональным свойствам подобной эндометрию [1].

### **1.2 Этиология и патогенез**

Существуют три клинически отличные формы заболевания: эндометриозные импланты на поверхности брюшины малого таза и яичников (перитонеальный эндометриоз), кисты яичников (эндометриомы) и солидные образования сложной структуры, включающие наряду с эндометриозной тканью жировую и мышечно-фиброзную ткани (ректовагинальные эндометриозные узлы); каждая из трех форм может обладать или не обладать тенденцией к инфильтративному росту. Все три формы эндометриоза могут быть вариантами одного патологического процесса или характеризоваться различными механизмами развития, однако их общими гистологическими характеристиками являются: (1) присутствие эндометриальных стромальных и эпителиальных клеток; (2) персистирующие кровоизлияния в очаге и (3) признаки воспаления [2].

Ключевые патогенетические звенья эндометриоза тесно взаимосвязаны и, помимо, ретроградной менструации включают: чрезмерную локальную продукцию эстрогенов, резистентность к прогестерону, воспаление и неоангиогенез, что не позволяет ингибировать патологический процесс на начальных стадиях и объясняет инфильтративный рост, инвазию в окружающие ткани с последующей их деструкцией и распространение поражений [3].

### **1.3 Эпидемиология**

Согласно последним данным, эндометриозом во всем мире страдает примерно 176 млн. женщин, в основном, репродуктивного возраста (каждая 10-я). Первые проявления заболевания приходятся на тот момент времени, когда женщины получают образование, делают карьеру, строят партнерские отношения или создают семью. Годы изнуряющей боли, бесплодия, спорадической, а иногда полной потери трудоспособности препятствуют раскрытию потенциала и полной реализации возможностей этих женщин в экономической, социальной сфере и в семье, что позволяет отнести эндометриоз к социально значимым заболеваниям [4].

### **1.4 Кодирование по МКБ-10**

**Эндометриоз (N80):**

N80.1 – Эндометриоз яичников;

N80.2 – Эндометриоз маточных труб;

N80.3 – Эндометриоз тазовой брюшины;

N80.4 – Эндометриоз ректовагинальной перегородки и влагалища;

N80.5 – Эндометриоз кишечника;

N80.6 – Эндометриоз кожного рубца;

N80.8 – Другой эндометриоз;

N80.9 – Эндометриоз неуточненный.

## **1.5 Классификация**

### **1.5.1 Клинические классификации эндометриоза:**

- по происхождению;
- по глубине поражения;
- по локализациям экстрагенитального эндометриоза.

Клинико-анатомические классификации эндометриоза тела матки, эндометриозных кист яичников и ретроцервикального эндометриоза:

### **1.5.2 Классификация внутреннего эндометриоза:**

- стадия I – патологический процесс ограничен подслизистой оболочкой тела матки;
- стадия II – патологический процесс переходит на мышечные слои;
- стадия III – распространение патологического процесса на всю толщу мышечной оболочки матки до ее серозного покрова;
- стадия IV – вовлечение в патологический процесс, помимо матки, париетальной брюшины малого таза и соседних органов.

Аденомиоз может быть диффузным, очаговым или узловым и кистозным. Характерное отличие от миомы матки – отсутствие капсулы и четких границ.

### **1.5.3 Классификация эндометриозных кист яичников:**

- стадия I – мелкие точечные эндометриозные образования на поверхности яичников, брюшине прямокишечно-маточного пространства без образования кистозных полостей;
- стадия II – эндометриозная киста одного яичника размером не более 5–6 см с мелкими эндометриозными включениями на брюшине малого таза. Незначительный спаечный процесс в области придатков матки без вовлечения кишечника;
- стадия III – эндометриозные кисты обоих яичников (диаметр кисты одного яичника более 5–6 см и небольшая эндометриозная киста другого). Эндометриозные гетеротопии небольшого размера на париетальной брюшине малого таза.

Выраженный спаечный процесс в области придатков матки с частичным вовлечением кишечника;

- стадия IV – двусторонние эндометриоидные кисты яичников больших размеров (более 6 см) с переходом патологического процесса на соседние органы – мочевой пузырь, прямую и сигмовидную кишку. Распространенный спаечный процесс.

#### **1.5.4 Классификация эндометриоза ретроцервикальной локализации:**

- стадия I – эндометриоидные очаги располагаются в пределах ректовагинальной клетчатки;
- стадия II – прорастание эндометриоидной ткани в шейку матки и стенку влагалища с образованием мелких кист и в серозный покров ректосигмоидного отдела и прямой кишки;
- стадия III – распространение патологического процесса на крестцово-маточные связки, серозный и мышечный покров прямой кишки;

стадия IV – вовлечение в патологический процесс слизистой оболочки прямой кишки с распространением процесса на брюшину прямокишечно-маточного пространства с образованием спаечного процесса в области придатков матки, а также распространение процесса в сторону параметрия, вовлекая дистальные отделы мочевыделительной системы (мочеточники и мочевой пузырь) [1-4].

## **2. Диагностика**

### **2.1 Жалобы и анамнез**

*Наиболее частыми жалобами у пациенток с эндометриозом являются бесплодие, различные типы аномальных маточных кровотечений (АМК) и боли (дисменорея, диспареуния, дисхезия и хроническая тазовая боль (ХТБ)). При длительном течении заболевания могут появиться симптомы со стороны центральной нервной системы (повышенная утомляемость, подавленное настроение, сонливость днем, раздражительность, нервозность, плаксивость, снижение памяти и внимания, ухудшение аппетита и др.).*

- Рекомендуется при опросе пациента обращать внимание на характер боли (дисменорея, диспареуния, ХТБ), ее локализацию, интенсивность и динамику [6,7].

**Уровень убедительности рекомендаций А** (уровень достоверности доказательств – 1b)

**Комментарии:** Для ХТБ характерны следующие клинические признаки:

— постоянный и постоянно-циклический характер боли в течение не менее 6 месяцев;

— степень повреждения ткани, предполагаемого при обследовании или обнаруженного на операции, непропорциональна болевым ощущениям;



- неполное разрешение боли в результате ранее проведенного лечения вследствие истинного эффекта плацебо или тахифилаксии (быстро прогрессирующее снижение лечебного эффекта при повторном назначении медикаментозной терапии);
- сужение сферы интересов личности, физической, трудовой и социальной активности, физическое и психическое истощение, социальная дезадаптация, концентрация внимания только на болевых ощущениях;
- снижение сексуальной функции и потеря интереса к сексуальным отношениям вплоть до полного отказа от нее;
- изменение семейных взаимоотношений;
- инвалидизация, потеря трудоспособности.

## **2.2 Физикальное обследование**

- Рекомендуется проведение общего осмотра с оценкой физического состояния пациентки в целом, с измерением роста и массы тела, подсчетом индекса массы тела (ИМТ) [6-8].

**Уровень убедительности рекомендаций В** (уровень достоверности доказательств – 3)

**Комментарии:** Следует принимать во внимание значимость избыточной массы тела/ожирения в патогенезе рассматриваемой патологии матки. Бледность кожи и слизистых оболочек может свидетельствовать о наличии анемии.

## **2.3 Лабораторная диагностика**

- Рекомендуется измерение уровня гемоглобина, железа, общей железосвязывающей способности сыворотки и уровня ферритина в сыворотке крови [7-9].

**Уровень убедительности рекомендаций В** (уровень достоверности доказательств – 2а)

## **2.4 Инструментальная диагностика**

- Рекомендуется в качестве первичной инструментальной диагностики использовать трансвагинальное ультразвуковое исследование (УЗИ) [5-8].

**Уровень убедительности рекомендаций А** (уровень достоверности доказательств – 1)

**Комментарии:** Трансвагинальное УЗИ позволяет получить детализированную оценку анатомических нарушений органов малого таза (наличие объемных образований яичников, локализация эндометриоза ретроцервикально, аденомиоз, миома матки с топической диагностикой, дифференциальная диагностика с злокачественной патологией). Современные 3/4D-УЗИ технологии приобретают особую важность для

диагностики сочетанной патологии матки, дают возможность получить объемные изображения, а с помощью дополнительного цветового доплеровского картирования — оценить качественные и количественные параметры кровотока в матке. Для выявления причины ХТБ помимо трансвагинального УЗИ и лапароскопии, могут потребоваться: цистоскопия, колоноскопия и сигмоидоскопия.

- Рекомендуется использование магнитно-резонансной томографии (МРТ) или компьютерной томографии (КТ) в неясных случаях, при необходимости проведения дифференциальной диагностики [6-8].

**Уровень убедительности рекомендаций А** (уровень достоверности доказательств – 1)

**Комментарии:** Чувствительность, специфичность и точность МРТ-диагностики, например, аденомиоза достигает 95%, важным преимуществом является стандартизация изображений и возможность провести дифференциальную диагностику, например, между узловой формой аденомиоза с деформацией полости матки и субмукозным миоматозным узлом. Применение мультисрезовой КТ с искусственным контрастированием, позволяет с высокой степенью разрешения определить состояние и взаимоотношение органов малого таза, сосудов и окружающих костных структур.

- Рекомендуется использование гистероскопии при необходимости получения ткани эндометрия для диагностирования гиперплазии эндометрия и исключения рака эндометрия [6-10].

**Уровень убедительности рекомендаций А** (уровень достоверности доказательств – 1)

**Комментарии:** При наличии АМК показаниями для проведения биопсии эндометрия служат: возраст > 40 лет; наличие факторов риска рака эндометрия (ожирение, сахарный диабет 2 типа, отсутствие родов, синдром поликистозных яичников, наследственный неполипозный рак толстой кишки у близких родственников); безуспешность медикаментозной терапии; выраженные межменструальные кровотечения при пролонгированных циклах, вызывающие подозрение на ановуляцию.

- Рекомендуется проведение лапароскопии при подозрении на наружный генитальный эндометриоз, наличии объемных образований яичников по данным УЗИ органов малого таза, сочетании с доброкачественными заболеваниями матки (миомой). Лапароскопия позволяет провести прямую визуализацию, в т.ч. очагов на брюшине малого таза, удалить эндометриоидные поражения и получить гистологическое подтверждение диагноза, а также провести миомэктомию при наличии показаний [6-10].

**Уровень убедительности рекомендаций А** (уровень достоверности доказательств – 1)

## **2.5 Иная диагностика**

- Рекомендуется использовать для характеристики тяжести/интенсивности боли визуальную аналоговую шкалу, представляющую градацию боли от 0 (нет боли) до 10 (максимальная боль) в баллах [11-14].

**Уровень убедительности рекомендаций А** (уровень достоверности доказательств – 1b)

**Комментарии:** Боль может возникать при различных заболеваниях/состояниях и нередко требует проведения дифференциальной диагностики.

### 3. Лечение

**Задачи лечения эндометриоза:**

- удаление очага эндометриоза;
- уменьшение интенсивности болей;
- лечение бесплодия;
- предотвращение прогрессирования;
- профилактика рецидивов заболевания, что уменьшает необходимость выполнения радикального оперативного вмешательства и позволяет сохранить репродуктивную функцию женщин.

#### 3.1 Консервативное лечение

- Рекомендуется использовать при лечении эндометриоза медикаментозную терапию в течение 3 мес. при отсутствии противопоказаний и побочных эффектов, после чего оценивать ее эффективность и в случае необходимости производить замену препарата или выполнить оперативное лечение [7-10].

**Уровень убедительности рекомендаций В** (уровень достоверности доказательств – 2)

- Рекомендуется применять нестероидные противовоспалительные препараты (НПВП) кратковременно для лечения боли, связанной с эндометриозом, в том числе в ходе ожидания купирования симптомов после назначения целенаправленных методов медикаментозного или хирургического лечения [15,16].

**Уровень убедительности рекомендаций А** (уровень достоверности доказательств – 3)

**Комментарии:** НПВП могут быть также с успехом применены на время проведения обследования по поводу дисменорея, но не более 3 мес. из-за большого количества побочных эффектов со стороны желудочно-кишечного тракта.

- Рекомендуется использовать гормональную терапию в качестве эмпирической терапии для лечения пациенток при отсутствии кистозных (овариальных) форм; адьювантной терапии для профилактики рецидивов после лапароскопического подтверждения эндометриоза и/или удаления видимых очагов, капсулы эндометриоидной кисты либо удаления эндометриоза при инфильтративной форме заболевания (ретроцервикальной локализации, мочевого пузыря и др. локализаций) [10,13,17-21].

**Уровень убедительности рекомендаций А** (уровень достоверности доказательств – 1b)

**Комментарии:** *Гормональная терапия, способствует сохранению фертильности, повышению работоспособности, социальной активности и качества жизни женщин. В настоящее время имеются прямые показания к лечению эндометриоза агонистами гонадотропин-рилизинг гормона (аГн-РГ) и некоторыми прогестагенами.*

- Рекомендуется перед назначением гормональной терапии провести общепринятое дообследование с целью решения о возможности ее использования.

**Уровень убедительности рекомендаций С** (уровень достоверности доказательств – 4)

**Комментарии:** *Обследование следует повторять каждые 12 мес. в течение всего курса гормональной терапии.*

- Рекомендуется монотерапия прогестагенами (принимаемые внутрь, вводимые внутримышечно или подкожно) в качестве терапии первой линии [22-28].

**Уровень убедительности рекомендаций А** (уровень достоверности доказательств – 1b)

**Комментарии:** *Терапию прогестагенами необходимо осуществлять в непрерывном режиме и в дозах, на фоне которых развивается аменорея. Такой подход позволяет не только устранить боль, предотвратить развитие новых поражений, но и обеспечить регресс уже имеющихся очагов. Следует учитывать противопоказания и побочные явления. В настоящее время для лечения эндометриоза применяют пероральные прогестагены: медроксипрогестерона ацетат\*\* (МПА), дидрогестерон\*\*, диеногест, а также парентеральные формы прогестагенов: МПА, вводимые внутримышечно, и внутриматочная система с левоноргестрелом. В наиболее низкой эффективной дозе используют диеногест (2 мг/сут. перорально) и левоноргестрел (внутриматочно в составе внутриматочной системы 20 мг/сут.). Наиболее частым побочным эффектом непрерывного приема прогестагенов являются кровотечения прорыва, вероятность возникновения которых снижается по мере увеличения продолжительности лечения. Дидрогестерон (относится к прогестагенам третьего поколения) при пероральном применении селективно воздействует на эндометрий, тем самым предотвращая повышенный риск развития гиперплазии эндометрия и/или онкологии в условиях избытка эстрогенов. Циклический режим прогестагенов (дидрогестерон\*\* 40–60 мг в течение 6–18 мес.) не эффективен по отношению к плацебо. Диеногест оказывает антипролиферативное, антиангиогенное, противовоспалительное, иммуномодулирующее действие. К достоинствам этого прогестагена относят особый механизм блокады овуляции, направленный на апоптоз гранулезных клеток растущего фолликула, слабый центральный эффект (ингибирование уровня фолликулостимулирующего гормона (ФСГ) и лютеинизирующего гормона (ЛГ)) и умеренное снижение продукции эстрадиола, уровень которого находится в пределах терапевтического окна, позволяющего избежать развития симптомов эстрогенного дефицита при сохранении выраженного антипролиферативного эффекта. Диеногест в дозе 2 мг/сут купирует связанную с*

эндометриозом боль (дисменорея, диспареуния и диффузная тазовая боль), значительно уменьшает распространенность эндометриодных очагов. Препарат подходит для долгосрочного лечения эндометриоза, поскольку его хорошо переносят больные и он не оказывает негативного влияния на метаболический профиль и функцию печени. Частота возникновения кровотечений прорыва сопоставима с таковой при лечении другими прогестагенами и снижается по мере увеличения длительности терапии.

Эффективность депонированных форм прогестагенов при лечении боли, связанной с эндометриозом, была сопоставима с таковой с аГн-РГ в отношении дисменореи, диспареунии и ХТБ. Главным недостатком этой терапии являются длительные и обильные кровотечения прорыва, с трудом поддающиеся коррекции, так как эффект прогестагена не может быть быстро и полностью нивелирован. Возможно, идеальным показанием к назначению депо МПА можно считать остаточный эндометриоз после гистерэктомии с двусторонней сальпингоооариэктомией или без нее, когда возможность маточных кровотечений прорыва будет исключена. Кроме того, долгосрочное использование депо МПА может оказать негативное влияние на минеральную плотность костной ткани (МПК).

- Рекомендуется использовать левоноргестрел-выделяющую внутриматочную систему (ВМС-ЛНГ) для лечения эндометриоза/аденомиоза у женщин, не планирующих беременность [10,29,30].

#### **Уровень убедительности рекомендаций А (уровень достоверности доказательств – 2)**

**Комментарии:** Доказана эффективность ВМС-ЛНГ при различных формах эндометриоза благодаря выраженному антиэстрогенному антипролиферативному действию левоноргестрела – производного 19-нортестостерона. Ежедневное поступление 20 мкг левоноргестрела в полость матки без подавления овуляции приводит к атрофии эутопического и эктопического эндометрия, уменьшению кровопотери во время менструации и развитию аменореи у части пациенток. Длительность использования ВМС-ЛНГ составляет 5 лет, после чего можно продолжить лечение, введя новую систему. ВМС-ЛНГ купирует дисменорею, тазовую боль, а также способствует повышению эффективности лечения ректовагинального эндометриоза (без прорастания слизистой кишки), что в ряде случаев позволяет избежать оперативного вмешательства и сохранить фертильность у женщин репродуктивного возраста. Побочные эффекты схожи с таковыми при непрерывном режиме использования других прогестагенов.

- Рекомендуется ограниченное назначение даназола (производное 17-этинилтестостерона), в связи с высокой частотой побочных эффектов (гепатотоксический, андрогенный, анаболический, гипоестрогенный эффект) [31,32].

#### **Уровень убедительности рекомендаций В (уровень достоверности доказательств – 2а)**

**Комментарии:** Курс лечения даназолом обычно составляет 6 мес., после первых 2 мес., как правило, развивается аменорея. Менструальный цикл восстанавливается примерно

через 4 нед. после прекращения лечения. Клиническая эффективность даназола зависит от дозы препарата: при I–II стадии заболевания достаточна доза 400 мг/сут, при III–IV стадии возможно повышение дозы до 600–800 мг/сут.

- Рекомендовано назначение аГн-РГ при лечении тяжелых и инфильтративных форм эндометриоза [19-21].

#### **Уровень убедительности рекомендаций В (уровень достоверности доказательств – 2а)**

**Комментарии:** Для лечения эндометриоза применяют депо-формы аГн-РГ, внутримышечные инъекции, подкожные имплантаты, которые вводят один раз в 28 дней со 2–4-го дня цикла, а также возможна терапия с ежедневным использованием интраназальных спреев. На фоне терапии аГн-РГ развивается эстрогендефицитное состояние, клинически проявляющееся «приливами» жара, сухостью слизистой оболочки влагалища, снижением либидо, уменьшением размеров молочных желез, нарушением сна, эмоциональной лабильностью, раздражительностью, головной болью и головокружениями, а также развивается ускоренное снижение МПК на 6–8%, которая не всегда полностью восстанавливается после отмены препарата. Снижение МПК ограничивает продолжительность курса лечения и служит противопоказанием к проведению повторных курсов терапии. В связи с этим, перед назначением аГн-РГ женщинам из группы риска развития остеопороза целесообразно проведение денситометрии. По этой причине не следует использовать аГн-РГ для лечения эндометриоза у пациенток в подростковом возрасте. При возникновении гипоэстрогенных эффектов, за редким исключением не требуется отменять препарат, однако появляется необходимость в дополнительном назначении так называемой возвратной («add-back») терапии, желателен натуральными эстрогенами в комбинации с прогестагенами, в качестве заместительной гормональной терапии. Комбинация аГн-РГ с «возвратной» терапией дает возможность применять их в течение более чем 6 мес., что необходимо при глубоких инфильтративных формах заболевания, тяжелом болевом синдроме, не поддающемся терапии другими препаратами, рецидивировании или персистенции очагов ретроцервикального эндометриоза III–IV стадии распространения и невозможности их полного удаления, до и после операции по поводу диффузной узловой и кистозной форм аденомиоза, после реконструктивно-пластических операций на органах малого таза и др.

- Рекомендуется использовать аГн-РГ или ВМС-ЛНГ в качестве терапии второй линии лечения эндометриоза [7,8,10,31].

#### **Уровень убедительности рекомендаций А (уровень достоверности доказательств – 1)**

- Рекомендуется ограниченное назначение ингибиторов ароматаз (ИА), преимущественно для лечения женщин в постменопаузе [7,8,31].

#### **Уровень убедительности рекомендаций В (уровень достоверности доказательств – 2)**

**Комментарии:** *ИА эффективны в плане снижения интенсивности тазовой боли. Но ИА приводят к потере костной массы, поэтому при лечении молодых женщин ИА необходимо применять в комбинации с препаратами, вызывающими супрессию ФСГ, такими как КОК или прогестагены.*

### **3.2 Хирургическое лечение**

- Рекомендуется выполнение оперативного вмешательства при хронической тазовой боли, не купирующейся с помощью консервативной терапии, эндометриоидных кистах или бесплодии, а также сдавлении или поражении соседних органов, нарушении их функции[33-35].

**Уровень убедительности рекомендаций В** (уровень достоверности доказательств – 2а)

**Комментарии:** *Операцию нужно выполнять на 5–12-й день менструального цикла, в результате чего в 2 раза снижается риск развития рецидива. При необходимости проведения гемостаза следует использовать гемостатические губки. При выявлении поражения смежных органов малого таза, при необходимости расширения объема операции целесообразно привлечение к операции хирургов или урологов (при отсутствии соответствующей специализации оперирующего гинеколога), владеющих навыками проведения оперативных вмешательств на этих органах. Преимущества лапароскопического доступа при хирургическом лечении эндометриоза не вызывают сомнений, но необходимо оценивать возможность проведения эндохирургического вмешательства, обеспечивающего адекватный объем операции. Операции следует проводить в специализированном стационаре III-IV уровня. Надо помнить, что неадекватная (неполноценная) операция зачастую ведет к рецидивам, не освобождает от болей, не повышает возможности восстановления репродуктивной функции и значительно усложняет проведение последующей операции.*

- Рекомендуется с целью сохранения репродуктивной функции при выполнении радикального оперативного вмешательства удалять все эндометриоидные инфильтраты в малом тазе и брюшной полости, но обязательно сохранять матку, даже в случае необходимости проведения аднексэктомии, что позволяет в последующем использовать ВРТ[36,37].

**Уровень убедительности рекомендаций А** (уровень достоверности доказательств – 1)

**Комментарии:** *При вовлечении в инфильтрат только передней стенки прямой кишки (без вовлечения слизистой) показано его иссечение методом «сбривания» («shaving») или выполнение сегментарной резекции 1/3 или 1/2 просвета кишки при полном поражении. При этом необходимо убедиться в герметичности швов и тщательности перитонизации места иссечения.*

- Рекомендуется выполнение передней резекции прямой кишки с наложением циркулярного компрессионного анастомоза только при стенозирующих поражениях, при этом в операционную бригаду должен быть включен колопроктолог [38,39].

**Уровень убедительности рекомендаций В** (уровень достоверности доказательств – 2а)

- Резекцию эндометриоидного инфильтрата мочевого пузыря необходимо проводить в пределах здоровых тканей с восстановлением целостности органа двухрядным швом и продолжительным дренированием мочевого пузыря постоянным катетером [40,41].

**Уровень убедительности рекомендаций В** (уровень достоверности доказательств – 3а)

**Комментарии:** При вовлечении в процесс мочеточника и развитии уродинамических нарушений возможно выполнение уретеролизиса с или без резекции участка мочеточника с наложением анастомоза по принципу конец в конец или созданием цистоуретероанастомоза. В решении вопроса об объеме операции и выполнении оперативного вмешательства принимает участие уролог.

- Рекомендовано выделение (если это возможно) и осмотр во время лапароскопии аппендикса [34,37].

**Уровень убедительности рекомендаций В** (уровень достоверности доказательств – 3)

**Комментарии:** Лапароскопическое удаление аппендикса следует производить только при наличии его очевидных изменений. Однако при этом необходимо учитывать согласие пациентки, а также риск возникновения осложнений в ходе операции и в послеоперационном периоде.

- Рекомендуется лапароскопический доступ при хирургическом лечении эндометриоза для сохранения репродуктивной функции [41,42].

**Уровень убедительности рекомендаций А** (уровень достоверности доказательств – 1)

**Комментарии:** Лапароскопия является предпочтительным хирургическим доступом («золотой стандарт») при лечении эндометриоза независимо от тяжести и степени распространения патологического процесса вследствие лучшей визуализации очагов благодаря их оптическому увеличению, минимальной травматизации тканей и более быстрой реабилитации пациенток, чем после лапаротомии. Лечебно-диагностическая лапароскопия с удалением очагов эндометриоза обеспечивает более значительное уменьшение интенсивности ассоциированных с эндометриозом болей по сравнению с диагностической лапароскопией. Выбор метода хирургического лечения и доступа (лапароскопический или абдоминальный) определяется опытом хирурга и профильностью учреждения. При обширных инфильтративных поражениях с резекцией смежных органов более безопасным следует признать для большинства хирургов – абдоминальный доступ.

- Рекомендуется полная энуклеация стенки эндометриоидной кисты после ее опорожнения и промывания полости [35,40,43].

**Уровень убедительности рекомендаций В** (уровень достоверности доказательств – 2)



**Комментарии:** *Выполнение абляции капсулы эндометриодной кисты возможно только при угрозе аднексэктомии и/или резком снижении овариального резерва. Часто такая ситуация возникает при выполнении оперативного вмешательства по поводу рецидива эндометриодных кист. В этом случае допустимо проведение лазерной вапоризации, а не радикального удаления капсулы кисты. Вопрос целесообразности удаления капсулы при ее небольшом размере (менее 30 мм) не имеет однозначного решения. В связи с необходимостью гистологической верификации диагноза, а также дифференциальной диагностики со злокачественными образованиями яичников цистэктомия в этих случаях представляется оправданной.*

- Рекомендуется выполнять удаление эндометриодной кисты (при возможности) с использованием лапароскопического доступа [35,40,43-46].

#### **Уровень убедительности рекомендаций А** (уровень достоверности доказательств – 1)

**Комментарии:** *При этом необходимо соблюдать все принципы микрохирургической операции с учетом особенностей щадящего воздействия инструмента, режимов энергии (электро-, лазерной, крио-, плазма, ультразвук и т. д.) на ткань яичника (энуклеация только пораженных участков) для максимального сохранения овариального резерва. От зашивания яичника в большинстве случаев следует воздерживаться. Необходимо использовать постоянное промывание тканей, режимы кондиционирования брюшной полости. При наличии повышенной кровоточивости тканей можно применять абсорбирующие гемостатические губки. При обширном спаечном процессе – противоспаечные барьеры.*

- Рекомендуется восстановление при хирургическом лечении бесплодия и эндометриоза нормальных анатомических взаимоотношений органов малого таза и удаление эндометриодных кист яичников, коагуляция очагов эндометриоза, расположенных вблизи мочеточника, сосудов и на стенках полых органов без их тотального иссечения [35,37,47].

#### **Уровень убедительности рекомендаций В** (уровень достоверности доказательств – 2а)

**Комментарии:** *Необходимо проведение тщательного сальпингоовариолизиса, гемостаза и проверки проходимости маточных труб. Целесообразно использовать противоспаечные барьеры для предотвращения развития трубно-перитонеального бесплодия. Нецелесообразно проведение повторных операций с целью восстановления естественной фертильности. При планировании ВРТ хирургическое лечение, предусматривающее удаление эндометриодных кист и проведение сальпингэктомии при необратимых изменениях маточных труб, осуществляют в качестве подготовки. При хирургическом лечении необходимо использовать лапароскопический доступ, исключением могут быть только тяжелые формы эндометриоза либо экстрагенитальные заболевания, являющиеся противопоказанием к проведению лапароскопии. Важным компонентом хирургического лечения эндометриоза является предотвращение образования спаек путем минимизации травмирования тканей.*

- Рекомендуется считать лишь тотальную гистерэктомию (экстирпация матки) радикальным методом лечения аденомиоза [7,8,10,37,40].

#### **Уровень убедительности рекомендаций А** (уровень достоверности доказательств – 1)

**Комментарии:** *Гистерэктомия может быть выполнена путем лапароскопии. При осуществлении гистерэктомии одновременно следует удалить все видимые эндометриозные очаги, при этом билатеральная сальпингоофорэктомия может способствовать более эффективному купированию боли и уменьшению вероятности выполнения повторного оперативного вмешательства, однако вопрос об удалении яичников следует обсуждать с каждой пациенткой индивидуально.*

- Рекомендуется выполнить пресакральную нейрэктомию в случае, если пациентка не отвечает на органосохраняющую операцию, но воздерживается от радикального хирургического лечения, особенно при тяжелой дисменорее [7,8,48].

#### **Уровень убедительности рекомендаций В** (уровень достоверности доказательств – 2)

**Комментарии:** *Абляция крестцово-маточного нерва (операция LUNA) незначительно повышает степень разрешения тазовой боли.*

### **3.3 Иное лечение**

- Рекомендуется для лечения пациенток с эндометриозом использовать физиолечение [49-51].

#### **Уровень убедительности рекомендаций В** (уровень достоверности доказательств – 3)

**Комментарии:** *Можно использовать импульсные токи низкой частоты (кроме пациенток с мочекаменной или желчекаменной болезнью), магнитные и электромагнитные поля низкой частоты различных характеристик, электромагнитные колебания оптического (светового) диапазона (наиболее целесообразно использование данных факторов в раннем послеоперационном периоде), бальнеотерапию (общие радоновые и йодобромные ванны, гидротерапию (хвойные, бишофитные ванны), климатотерапию (естественная избыточная инсоляция оказывает стимулирующее влияние на развитие и прогрессирование эндометриоза, о чем следует предупреждать пациенток, учитывая современные изменения погодных условий и стремление пациенток отдыхать в нехарактерных для них климатических зонах). Противопоказано для лечения пациенток с эндометриозом использовать физические факторы, вызывающие гиперэстрогению: лечебные грязи, нагретый песок, парафин, сероводородные, хлоридно-натриевые, скипидарные, сульфидные ванны, эстроген-стимулирующие преформированные физические факторы (ультразвук, токи надтональной частоты, диатермия, индуктотермия, токи ультра- и сверхвысокой частоты), массаж пояснично-крестцовой зоны позвоночника, баня и сауна.*

#### **Уровень убедительности рекомендаций В** (уровень достоверности доказательств – 3)

- Рекомендуется применять физические факторы лечения при эндометриозе I-II стадии распространения, подтвержденном оперативно; в период перерыва при длительной гормонотерапии; в юном возрасте пациенток; в качестве альтернативного лечения при непереносимости лекарственных (гормональных) препаратов и соматической отягощенности пациентки, особенно у возрастных пациенток; как адьювантную терапию при синдроме хронической тазовой боли; для профилактики спаечного процесса и возможных воспалительных осложнений в раннем послеоперационном периоде оперативного лечения эндометриоза; в отдаленном послеоперационном периоде в комплексе лечения спаечного процесса в малом тазу, хронической тазовой боли; клинических проявлениях прогрессирующего эндометриоза [49-51].

#### **Уровень убедительности рекомендаций В (уровень достоверности доказательств – 3)**

- Не рекомендуется использовать физические факторы при всех формах эндометриоза, требующих оперативного лечения; при III-IV стадии распространения эндометриоза; при глубоких психо-эмоциональных нарушениях психики; невротизации пациентки на фоне основного заболевания, корректируемых психотропными препаратами [49-51].

#### **Уровень убедительности рекомендаций В (уровень достоверности доказательств – 2а)**

#### **4. Реабилитация**

- Рекомендуется проводить скрининг психоэмоционального состояния для повышения качества жизни женщин с эндометриозом, а при наличии сексуального партнера – сексуальной функции [52-54].

#### **Уровень убедительности рекомендаций А (уровень достоверности доказательств – 2)**

- Рекомендуется лечение у психиатров и психотерапевтов при выявлении клинически значимой аффективной и сексуальной патологии [52,54].

#### **Уровень убедительности рекомендаций А (уровень достоверности доказательств – 2)**

#### **5. Профилактика**

##### **5.1 Бессимптомный эндометриоз**

- Рекомендуется лечение минимального эндометриоза при случайном обнаружении его во время операции [1,2,7,8,55].

#### **Уровень убедительности рекомендаций А (уровень достоверности доказательств – 1)**

**Комментарии:** Если эндометриоз диагностирован во время лапароскопии и легко поддается хирургическому лечению, очаги следует удалять независимо от предшествующего лечения и отсутствия фактических жалоб больной, но с важной оговоркой – при минимальном риске развития осложнений и наличии информированного согласия пациентки о том, что окончательный объем операции будет выбран во время

операции. В последующем возможно назначение медикаментозного лечения для профилактики прогрессирования заболевания.

## **5.2 Эндометриоз в возрастном аспекте**

### **5.2.1 Эндометриоз у подростков**

- Рекомендуется хирургическое лечение у подростков при тяжелой генерализованной тазовой боли, которая не купируется медикаментозной терапией, при наличии объемных образований (эндометриоидная киста) в области яичников [56,57].

**Уровень убедительности рекомендаций А** (уровень достоверности доказательств – 1)

**Комментарии:** Проведение лапароскопии позволяет подтвердить диагноз эндометриоза перед началом длительной медикаментозной терапии. Лапароскопию, если она показана, должен выполнять опытный хирург. Следует помнить о том, что у юных пациенток чаще выявляют эндометриоидные поражения в виде светлых пузырьков и очагов красного цвета и реже – классические поражения в виде «порохового ожога». Кроме того, крайне необходимо исключить наличие аномалий развития мочеполовой системы. Для купирования боли необходимо произвести иссечение или абляцию очагов эндометриоза и восстановление оттока менструальной крови.

- Рекомендуется использовать все доступные методы лечения эндометриоза у подростков [57-59].

**Уровень убедительности рекомендаций А** (уровень достоверности доказательств – 3)

**Комментарии:** Лечение должно проводиться после лапароскопического установления диагноза и исключения других причин, вызывающих болевой синдром (аномалии развития мочеполовой системы). Следует учитывать возраст пациентки и профили побочных эффектов лекарственных средств.

### **5.2.2 Эндометриоз в постменопаузе**

- Рекомендуется хирургическое лечение при эндометриоидных кистах (при возможности лапароскопическим доступом) в постменопаузе [1,6,8-10].

**Уровень убедительности рекомендаций А** (уровень достоверности доказательств – 1)

**Комментарии:** При выявлении эндометриоидных кист яичника и экстрагенитальных форм заболевания следует проявлять онкологическую настороженность.

- Рекомендуется применять непрерывный комбинированный режим менопаузальной гормональной терапии независимо от того, была ли произведена гистерэктомия или нет [60-62].

**Уровень убедительности рекомендаций В** (уровень достоверности доказательств – 3)

**Комментарии:** Это поможет снизить риск рецидива заболевания и малигнизации оставшихся очагов эндометриоза. Препараты, созданные на основе трав, следует применять с осторожностью, поскольку их эффективность должным образом не изучена, а эстрогенподобные компоненты в составе этих средств могут оказать непредсказуемое воздействие у таких пациенток.

**5.3 Эндометриоз и рак**

- Рекомендуется исследование и оперативное удаление всех образований в области придатков матки, выявленные во время гинекологического осмотра и/или при использовании визуализационных методик [63-65].

**Уровень убедительности рекомендаций В** (уровень достоверности доказательств – 3)

**Комментарии:** При возникновении подозрения на эндометриоидную кисту яичников нужно следовать рекомендациям по ведению женщин с опухолями яичников, включая ультразвуковую оценку и определение уровня онкомаркера СА-125, хотя нужно учитывать, что эндометриоз может способствовать повышению уровня этого онкомаркера. При проведении хирургического лечения любого эндометриоза, должен быть исключен сопутствующий злокачественный процесс при гистологическом исследовании биоптата эндометриоидной ткани.

**6. Дополнительная информация, влияющая на течение и исход заболевания**

Не предусмотрена

**Критерии оценки качества медицинской помощи**

В данном разделе размещены рекомендуемые Рабочей группой критерии оценки качества медицинской помощи с указанием уровня достоверности доказательств и уровня убедительности рекомендаций при миоме матки (Таблица 1).

**Таблица 1.** Критерии оценки качества медицинской помощи при миоме матки

№	Критерии качества	Уровень достоверности доказательств	Уровень убедительности рекомендаций
1	Выполнено трансвагинальное ультразвуковое исследование для первичной инструментальной диагностики	1	А
2	Выполнена магнитно-резонансная томография или компьютерная томография при проведении дифференциальной диагностики	1	А

3	Выполнена гистероскопия для получения ткани эндометрия для диагностирования гиперплазии эндометрия и исключения рака эндометрия	1	A
4	Выполнена лапароскопия при подозрении на наружный генитальный эндометриоз или при наличии объемных образований в малом тазу	1b	A
5	Выполнено назначение медикаментозной терапии в течение 3 мес. при отсутствии противопоказаний и побочных эффектов, после чего проведена оценка ее эффективности и в случае необходимости произведена замена препарата или выполнено оперативное лечение	2	B
6	Выполнено назначение комбинированных оральных контрацептивов для купирования связанной с эндометриозом тазовой боли у женщин, не имеющих противопоказаний и не планирующих беременность на данный момент времени	1b	A
7	Выполнено назначение прогестагенов в качестве терапии первой линии (при отсутствии медицинских противопоказаний)	1b	A
8	Выполнено назначение агонистов гонадотропин-рилизинг-гормона или левоноргестрелвыделяющей внутриматочной системы в качестве терапии второго этапа (при отсутствии медицинских противопоказаний)	1	A
9	Выполнено сохранение матки при выполнении радикального оперативного вмешательства	1	B
10	Выполнено лечение минимального эндометриоза при случайном обнаружении его во время операции	1	A

### Список литературы

1. Адамян Л.В. Состояние репродуктивной системы у больных доброкачественными опухолями внутренних гениталий и принципы восстановительного лечения: Автореф. дис. доктора медицинских наук. – М., 1985.
2. Андреева Е.Н. Распространенные формы генитального эндометриоза: медико-генетические аспекты, диагностика, клиника, лечение и мониторинг больных. Дис. доктора медицинских наук. – М., 1997. – 333 с.
3. Адамян Л.В., Кулаков В.И., Андреева Е.Н. Эндометриозы. Руководство для врачей. Изд. 2-е. – М.: Медицина, 2006. – 411 с.
4. Кира Е.Ф., Цвелев Ю.В. Эндометриозидная болезнь // Гинекология: Руководство для врачей. / Под ред. В.Н. Серова, Е.Ф. Кира. – М.: Литера, 2008. – 840 с.

5. Адамян Л.В., Демидов В.Н., Гус А.И. и др. Диагностика эндометриоза // В кн.: «Лучевая диагностика и терапия в акушерстве и гинекологии». – М.: ГЭОТАР-Медия, 2012. – С.409–451.
6. Kennedy S., Bergqvist A., Chapron C. et al. ESHRE guideline for the diagnosis and treatment of endometriosis // *Hum Reprod.* – 2005. – Vol. 20. – P. 2698–2704.
7. ACOG Education Pamphlet AP013: Endometriosis // The American College of Obstetricians and Gynecologists; September. – Washington, DC, 2008. ISSN 1074–8601.
8. ACOG Practice Bulletin № 114. Management of endometriosis. // *Obstet Gynecol.* – 2010. – Vol. 116. – P. 223–236.
9. Сонова М.М. Клинико-морфологическое, молекулярно-биологические и лечебные факторы генитального эндометриоза. Автореф. дис. доктора медицинских наук. – М., 2009. – 52 с.
10. Leyland N., Casper R., Laberge Ph. et al. Endometriosis: Diagnosis and Management // *Clinical Practice Guideline // JOGC.* – 2010. – Vol. 32. – № 7. – P. 1–27.
11. ACOG Practice Bulletin № 51: Chronic pelvic pain // *Obstet Gynecol.* – 2004. – Vol. 103. – P. 589–605.
12. Latthe P., Latthe M., Say L. et al. WHO systematic review of prevalence of chronic pelvic pain: a neglected reproductive health morbidity // *BMC Public Health.* – 2006. – Vol. 6. – P. 177–184.
13. Stones W., Cheong Y.C, Howard F.M. Interventions for treating chronic pelvic pain in women // *Cochrane Database System Rev.* – 2005. – ( 2). – CD00387.
14. ASRM (American Society of Reproductive Medicine). Practice Committee. Treatment of pelvic pain associated with endometriosis // *Fertil Steril.* – 2008. – Vol. 90. – P. 260–269.
15. Trelle S., Reichenbach S., Wandel S. et al. Cardiovascular safety of non-steroidal anti-inflammatory drugs: network meta-analysis // *BMJ.* – 2011. – Vol. 342. – P. 7086–7089.
16. Allen C., Hopewell S., Prentice A. et al. Non-steroidal anti-inflammatory drugs for pain in women with endometriosis // *Cochrane Database Syst Rev.* – 2005. – ( 4) – CD004753.
17. Адамян Л.В., Андреева Е.Н. Роль современной гормонмодулирующей терапии в комплексном лечении генитального эндометриоза. // *Проблемы репродукции.* – 2011. – № 6. – С. 66–77
18. Fall M., Baranowski A.P., Elneil S. et al. Guidelines on Chronic Pelvic Pain. // *European Association of Urology.* – 2008.
19. Адамян Л.В., Осипова А.А., Сонова М.М. Эволюция гормональной терапии эндометриоза // *Проблемы репродукции.* – 2006. – № 5. – С. 11–16.
20. Sagsveen M., Farmer J.E., Prentice A. et al. Gonadotrophin-releasing hormone analogues for endometriosis: bone mineral density // *Cochrane Database Syst Rev.* – 2003. – ( 4). – CD001297.
21. Cosson M., Querleu D., Donnez J. et al. Dienogest is as effective as triptorelin in the treatment of endometriosis after laparoscopic surgery: Results of a prospective, multicenter, randomized study // *Fertil Steril.* – 2002. – Vol. 77. – № 4. – P. 684–692.
22. Beutel M.E., et al. Chronic pelvic pain of women and its comorbidity.-2005.-Vol.65.- P61-67.
23. Harada T., Momoeda M., Taketani Y. et al. Dienogest is as effective as intranasal buserelin acetate for the relief of pain symptoms associated with endometriosis – a randomized, double-blind, multicenter,controlled trial // *Fertil Steril.* – 2009. – Vol. 91, № 3. – P. 675–681.
24. Crosignani P.G., Luciano A., Ray A. et al. Subcutaneous depot medroxyprogesterone acetate versus leuprolide acetate in the treatment of endometriosis-associated pain // *Hum Reprod.* – 2006. – Vol. 21. – P. 248–256.
25. Prentice A., Deary A.J., Bland E. Progestagens and antiprogestagens for pain associated with endometriosis // *Cochrane Database Syst Rev.* – 2000. – ( 2). – CD002122.

26. Petraglia F., Hornung D., Seitz C. et al. Reduced pelvic pain in women with endometriosis: efficacy of long-term dienogest treatment // *Arch Gynecol Obstet.* – 2011. – Vol. 285. – № 1. – P. 167–173.
27. Schlaff W.D., Carson S.A., Luciano A. et al. Subcutaneous injection of depot medroxyprogesterone acetate compared with leuprolide acetate in the treatment of endometriosis-associated pain // *Fertil Steril.* – 2006. – Vol. 85. – P. 314–325.
28. Scheppe K.-W. The Current Place of Progestins in the Treatment of Endometriosis // *Expert Rev of Obstet Gynecol.* – 2012. – Vol. 7. – № 2. – P. 141–148.
29. Abou-Setta A.M., Al-Inany H.G., Farquhar C.M. Levonorgestrel-releasing intrauterine device (LNG-IUD) for symptomatic endometriosis following surgery // *Cochrane Database Syst Rev.* – 2006. – ( 4). – CD005072.
30. Petta C.A., Ferriani R.A., Abrao M.S. et al. Randomized clinical trial of a levonorgestrel-releasing intrauterine system and a depot GnRH analogue for the treatment of chronic pelvic pain in women with endometriosis // *Hum Reprod.* – 2005. – Vol. 20. – P. 1993–1998.
31. Royal College of Obstetricians and Gynaecologists. The investigation and management of endometriosis Guideline No. 24 October. – 2006 (Minor revisions October 2008).
32. Selak V, Farquhar C., Prentice A. et al. Danazol for pelvic pain associated with endometriosis // *Cochrane Database Syst Rev.* – 2001. – ( 4). – CD000068.
33. Яроцкая Е.Л. Современные подходы к лечению больных с тазовыми болями в клинике оперативной гинекологии. Автореф. дис. доктора медицинских наук. – 2004. – 352 с.
34. Abbott J., Hawe J., Hunter D. et al. Laparoscopic excision of endometriosis: a randomized, placebo-controlled trial // *Fertil Steril.* – 2004. – Vol. 82. – P. 878–884.
35. ASRM (American Society for Reproductive Medicine). The Practice Committee. Endometriosis and infertility: a committee opinion // *Fertil Steril.* – 2012. – Vol. 98. – P. 591–598.
36. Abbott J.A., Hawe J., Clayton R.D. et al. The effects and effectiveness of laparoscopic excision of endometriosis: a prospective study with 2–5 year follow-up // *Hum Reprod.* – 2003. – Vol. 18. – P. 1922–1927.
37. Healey M., Ang W.C., Cheng C. et al. Surgical treatment of endometriosis: a prospective randomized double-blinded trial comparing excision and ablation // *Fertil Steril.* – 2010. – Vol. 94. – P. 2536–2540.
38. Minelli L., Fanfani F., Fagotti A. et al. Laparoscopic colorectal resection for bowel endometriosis: feasibility, complications, and clinical outcome // *Arch Surg.* – 2009. – Vol. 144. – P. 234.
39. Darai E., Bazot M., Rouzier R., Houry S., Dubernard G. Outcome of laparoscopic colorectal resection for endometriosis // *Curr Opin Obstet Gynecol.* – 2007. – Vol. 19. – P. 308–313.
40. Shakiba K., Bena J.F., McGill K.M. et al. Surgical treatment of endometriosis: a 7-year follow-up on the requirement for further surgery // *Obstet Gynecol.* – 2008. – Vol. 111. – P. 1285–1292.
41. Jacobson T.Z., Barlow D.H., Garry R. et al. Laparoscopic surgery for pelvic pain associated with endometriosis // *Cochrane Database Syst Rev.* – 2001. – ( 4). – CD001300.
42. Bedaiwy M.A. Long-term management of endometriosis: Medical therapy and treatment of infertility // *SRM.* – 2011. – Vol. 8. – № 3. – P. 10–14.
43. Lewis M., Baker V., Camran Nezhat C. The impact on ovarian reserve after laparoscopic ovarian cystectomy versus three-stage management in patients with endometriomas: a prospective randomized study // *Fertil Steril.* – 2010. – Vol. 94. – № 6. – P. 81–82.



44. Mais V, Ajossa S., Marongiu D. et al. Reduction of adhesions reformation after laparoscopic endometriosis surgery: a randomized trial with an oxidized regenerated cellulose absorbable barrier // *Obstet Gynecol.* – 1995. – Vol. 86. – P. 512–515.
45. Brown C.B., Luciano A.A., Martin D. et al. Adept adhesion reduction study group. Adept (icodextrin 4% solution) reduces adhesions after laparoscopic surgery for adhesiolysis: a double blind randomized controlled study // *Fertil Steril.* – 2007. – Vol. 88. – P. 1413–1426.
46. Metwally M., Watson A., Lilford R. et al. Fluid and pharmacological agents for adhesion prevention after gynaecological surgery // *Cochrane Database Syst Rev.* – 2006. –( 2). – CD001298.
47. Коган Е.А. Способ прогнозирования рецидива эндометриоидной кисты яичника // Патент на изобретение G01N33/573 (2006.01). Соавт.: Сидорова И.С., Унанян А.Л. 28.12.2005.
48. Proctor M., Latthe P., Farquhar C. et al. Surgical interruption of pelvic nerve pathways for primary and secondary dysmenorrhoea // *Cochrane Database Syst Rev.* – 2005. –( 4). –CD001896.
49. Зубкова С.М. Гидротерапия. // В кн.: Физиотерапия и курортология / Под ред. В.М.Боголюбова. – М.: БИНОМ, 2008. – книга 1. – С. 85–104.
50. Bender T., Karagulle Z., Balint G.P. et al. Hydrotherapy, balneotherapy, and spa treatment in pain management // *Rheumatol Int.* – 2005, Apr. – Vol. 25. –№ 3. – P. 220–224.
51. Касьянова И.М. Минеральные ванны // В кн.: Медицинская реабилитация. / Под ред. В.М.Боголюбова. – М.: БИНОМ, 2010. – книга 1. – С. 63–77.
52. Смулевич А.Б. Депрессии при соматических и психических заболеваниях. – М., 2003. – 432 с
53. Champaneria R., Daniels J.P., Raza A. et al. Psychological therapies for chronic pelvic pain: systematic review of randomized controlled trials // *Acta Obstet Gynecol Scand.* – 2012. – Vol. 91. –№ 3. – P.281–286
54. American Psychiatric Association. Practice Guideline for the Treatment of Psychiatric Disorders, Compodium. – Arlington, Va: American Psychiatric Publishing, Inc. – 2006.
55. Yap C., Furness S., Farquhar C. Pre and post operative medical therapy for endometriosis surgery // *Cochrane Database Syst Rev.* – 2004. –( 3). – CD003678.
56. Doyle J.O., Missmer S.A., Laufer M.R. The effect of combined surgical-medical intervention on the progression of endometriosis in an adolescent and young adult population // *J Pediatr Adolesc Gynecol.* – 2009. – Vol. 22. –№ 4. – P. 257–263.
57. Greco D. Management of adolescent chronic pelvic pain from endometriosis: a pain center perspective // *J Pediatr Adolesc Gynecol.* – 2003. – Vol. 16 (Suppl. 3). – P. 17–19.
58. Davis A.R., Westhoff C., O’Connell K. et al. Oral contraceptives for dysmenorrhea in adolescent girls // *Obstet Gynecol.* – 2005. – Vol. 106. – P. 97–104.
59. Ballweg M.L. Big picture of endometriosis helps provide guidance on approach to teens: comparative historical data show endo starting younger, is more severe // *J Pediatr Adolesc Gynecol.* – 2003. – Vol. 16 (Suppl. 3). – P. 21–26.
60. A Kadri H., Hassan S., A-Fozan H.M. et al. Hormone therapy for endometriosis and surgical menopause // *Cochrane Database Syst Rev.* – 2009. –( 1) – CD005997.
61. Moen MH, Rees M, Brincat M, Erel T, et al. EMAS position statement: Managing the menopause in women with a past history of endometriosis // *Maturitas.* – 2010. – Vol. 67. –№ 1. – P. 94.
62. Soliman N.F., Hillard T.C. Hormone replacement therapy in women with past history of endometriosis // *Climacteric.* – 2006. – Vol. 9. – P. 325–335.
63. Buys S.S., Partridge E., Black A. et al. PLCO Project Team Effect of screening on ovarian cancer mortality: the Prostate, Lung, Colorectal and Ovarian (PLCO) Cancer Screening Randomized Controlled Trial // *JAMA.* – 2011. – Vol. 305. – P. 2295–2303.

64. Kobayashi H., Sumimoto K., Kitanaka T. et al. Ovarian endometrioma-risks factors of ovarian cancer development // Eur J Obstet Gynecol Reprod Biol. – 2008. –Vol. 138. – P. 187–193.
65. NCCN Clinical Practice Guidelines in Oncology (NCCN Guidelines™). Ovarian Cancer Including Fallopian Tube Cancer & Primary Peritoneal Cancer. Version 2. – 2011.

#### Приложение А1. Состав рабочей группы

<p><b>Адамян Лейла Владимировна</b></p>	<p>Академик РАМН, Заместитель Директора ФГБУ «Научный Центр акушерства, гинекологии и перинатологии им. В. И. Кулакова» Минздрава России, доктор медицинских наук, профессор, Заслуженный деятель науки России, заведующая кафедрой репродуктивной медицины и хирургии ГБОУ ВПО «Московский государственный медико-стоматологический университет им. А. И. Евдокимова» Минздрава России, главный внештатный специалист Минздрава России по акушерству и гинекологии, является членом общества по репродуктивной медицине и хирургии, Российской ассоциации гинекологов-эндоскопистов, Российской ассоциации по эндометриозу, Российского общества акушеров-гинекологов</p>
<p><b>Андреева Елена Николаевна</b></p>	<p>Руководитель отделения эндокринной гинекологии ФГБУ «Эндокринологический научный центр» Минздрава России, доктор медицинских наук, профессор, является членом общества по репродуктивной медицине и хирургии, Российской ассоциации гинекологов-эндоскопистов, Российской ассоциации по эндометриозу, Российского общества акушеров-гинекологов, Российской ассоциации эндокринологов</p>
<p><b>Аполихина Инна Анатольевна</b></p>	<p>Заведующая отделением восстановительного лечения ФГБУ «Научный Центр акушерства, гинекологии и перинатологии им. В. И. Кулакова» Минздрава России, профессор кафедры акушерства, гинекологии, перинатологии и репродуктологии ФППОВ ГБОУ ВПО «Московский государственный медицинский университет им. И.М. Сеченова» Минздрава России, доктор медицинских наук, является членом Российского общества акушеров-гинекологов</p>
<p><b>Беженарь Виталий Федорович</b></p>	<p>Руководитель отделения оперативной гинекологии ФГБУ «Научно-исследовательский института акушерства и гинекологии им. Д. О. Отта» РАМН, доктор медицинских наук, профессор, Санкт-Петербург, является членом общества по репродуктивной медицине и хирургии, Российской ассоциации гинекологов-эндоскопистов, Российской ассоциации по эндометриозу, Российского общества акушеров-гинекологов</p>
<p><b>Геворкян Марьяна Арамовна</b></p>	<p>Профессор кафедры акушества и гинекологии лечебного факультета ГБОУ ВПО «Московский государственный медико-стоматологический университет им. А. И. Евдокимова» Минздрава России, доктор медицинских наук, является членом Российской</p>

	ассоциации гинекологов-эндоскопистов, Российского общества акушеров-гинекологов
<b>Гус Александр Иосифович</b>	Руководитель отделения функциональной диагностики ФГБУ «Научный Центр акушерства, гинекологии и перинатологии им. В. И. Кулакова» Минздрава России, доктор медицинских наук, профессор, является членом Российского общества акушеров-гинекологов
<b>Демидов Владимир Николаевич</b>	Главный научный сотрудник отделения функциональной диагностики ФГБУ «Научный Центр акушерства, гинекологии и перинатологии им. В. И. Кулакова» Минздрава России, доктор медицинских наук, профессор, является членом Российского общества акушеров-гинекологов
<b>Калинина Елена Анатольевна</b>	Заведующая отделением вспомогательных технологий в лечении бесплодия ФГБУ «Научный Центр акушерства, гинекологии и перинатологии им. В. И. Кулакова» Минздрава России, доктор медицинских наук, является членом Российского общества акушеров-гинекологов
<b>Леваков Сергей Александрович</b>	Заведующий кафедрой акушерства и гинекологии ГБОУ ВПО Первого Московского Государственного медицинского университета им. И.М.Сеченова, доктор медицинских наук, профессор, является членом Российского общества акушеров-гинекологов
<b>Марченко Лариса Андреевна</b>	Ведущий научный сотрудник отделения гинекологической эндокринологии ФГБУ «Научный Центр акушерства, гинекологии и перинатологии им. В.И.Кулакова» Минздрава России, доктор медицинских наук, профессор, является членом Российского общества акушеров-гинекологов
<b>Попов Александр Анатольевич</b>	Заведующий отделением эндоскопии ГБУЗ МО «Московского областного научно-исследовательского института акушерства и гинекологии», доктор медицинских наук, профессор, является членом Российской ассоциации гинекологов-эндоскопистов, Российского общества акушеров-гинекологов
<b>Сонова Марина Мусабиевна</b>	Заведующая отделением гинекологии, кафедра репродуктивной медицины ГБОУ ВПО «Московский государственный медико-стоматологический университет им. А. И. Евдокимова» Минздрава России, доктор медицинских наук, профессор, является членом общества по репродуктивной медицине и хирургии, Российской ассоциации гинекологов-эндоскопистов, Российской ассоциации по эндометриозу, Российского общества акушеров-гинекологов
<b>Филиппов Олег Семенович</b>	заместитель директора Департамента медицинской помощи детям и службы родовспоможения Минздрава России, профессор кафедры акушерства и гинекологии ФППОВ ГБОУ ВПО «Московский государственный медицинский университет им. И.М. Сеченова»

	Минздрава России, д.м.н., профессор, является членом Российского общества акушеров-гинекологов
<b>Хашукоева Ассият Зульчифовна</b>	Профессор кафедры акушества и гинекологии лечебного факультета ГБОУ ВПО «Российский национальный исследовательский медицинский университет им. Н.И. Пирогова» Минздрава России, доктор медицинских наук, является членом общества по репродуктивной медицине и хирургии, Российской ассоциации гинекологов-эндоскопистов, Российской ассоциации по эндометриозу
<b>Чернуха Галина Евгеньевна</b>	Заведующая отделением гинекологической эндокринологии ФГБУ «Научный Центр акушерства, гинекологии и перинатологии им. В. И. Кулакова» Минздрава России, доктор медицинских наук, профессор, является членом Российского общества акушеров-гинекологов
<b>Яроцкая Екатерина Львовна</b>	Заведующая отделом международного сотрудничества ФГБУ «Научный Центр акушерства, гинекологии и перинатологии им. В. И. Кулакова» Минздрава России, доктор медицинских наук, является членом общества по репродуктивной медицине и хирургии, Российской ассоциации гинекологов-эндоскопистов, Российской ассоциации по эндометриозу, Российского общества акушеров-гинекологов
<b>Доброхотова Юлия Эдуардовна</b>	Заведующая кафедрой акушерства и гинекологии № 2 лечебного факультета ГБОУ ВПО «Российский национальный исследовательский медицинский университет им. Н.И. Пирогова» Минздрава России, профессор, д.м.н., является членом общества по репродуктивной медицине и хирургии, Российской ассоциации гинекологов-эндоскопистов, Российской ассоциации по эндометриозу, Российского общества акушеров-гинекологов
<b>Гаспарян Сусанна Артасесовна</b>	Профессор кафедры акушерства и гинекологии Института Постдипломного образования Государственного бюджетного образовательного учреждения «Ставропольский Государственный медицинский университет», д.м.н., является членом общества по репродуктивной медицине и хирургии, Российской ассоциации гинекологов-эндоскопистов, Российской ассоциации по эндометриозу, Российского общества акушеров-гинекологов
<b>Малышкина Анна Ивановна</b>	Директор ФГБУ «Ивановский научно-исследовательский институт материнства и детства имени В.Н. Городкова» Минздрава России, д.м.н., является членом общества по репродуктивной медицине и хирургии, Российской ассоциации по эндометриозу, Российского общества акушеров-гинекологов
<b>Файзуллин Ильдар Фаридович</b>	Заведующий кафедрой акушерства и гинекологии ГБОУ ВПО «Казанский государственный медицинский университет» Минздрава России, председатель общества акушеров-гинекологов Республики Татарстан, заслуженный деятель науки Республики Татарстан,

	заслуженный врач Республики Татарстан, д.м.н., профессор, является членом Российского общества акушеров-гинекологов
<b>Штыров Сергей Вячеславович</b>	Профессор кафедры акушерства и гинекологии педиатрического факультета ГБОУ ВПО «Российский национальный исследовательский медицинский университет им. Н.И. Пирогова» Минздрава России, д.м.н., является членом общества по репродуктивной медицине и хирургии, Российской ассоциации гинекологов-эндоскопистов, Российской ассоциации по эндометриозу, Российского общества акушеров-гинекологов

Члены рабочей группы являются членами Общества по репродуктивной медицине и хирургии, Российской ассоциации гинекологов-эндоскопистов, Российской ассоциации по эндометриозу, Российской ассоциации эндокринологов, Российского общества акушеров-гинекологов.

**Конфликт интересов:**

Все члены рабочей группы заявляют об отсутствии конфликта интересов.

**Приложение А2. Методология разработки клинических рекомендаций**

Целевая аудитория данных клинических рекомендаций:

1. Врачи акушеры-гинекологи,
2. Гинекологи-эндоскописты,
3. Гинекологи-эндокринологи,
4. Общие хирурги,
5. Урологи,
6. Онкологи,
7. Врачи семейной медицины,
8. Студенты, ординаторы, аспиранты, преподаватели медицинских вузов.

В данных клинических рекомендациях все сведения ранжированы по уровню убедительности рекомендаций и достоверности доказательств в зависимости от количества и качества исследований по данной проблеме (Таблица П1, Таблица П2).

**Таблица П1. Уровни достоверности доказательств\***

<b>Уровень достоверности</b>	<b>Тип данных</b>
1a	Мета анализ рандомизированных контролируемых исследований (РКИ)
1b	Хотя бы одно РКИ
2a	Хотя бы одно хорошо выполненное контролируемое исследование без рандомизации

2b	Хотя бы одно хорошо выполненное квазиэкспериментальное исследование
3	Хорошо выполненные не экспериментальные исследования: сравнительные, корреляционные или «случай-контроль»
4	Экспертное консенсусное мнение либо клинический опыт признанного авторитета

**Таблица П2. Уровни убедительности рекомендаций\***

<b>Уровень убедительности</b>	<b>Основание рекомендации</b>
A	Основана на клинических исследованиях хорошего качества, по своей тематике непосредственно применимых к данной специфической рекомендации, включающих по меньшей мере одно РКИ
B	Основана на результатах клинических исследований хорошего дизайна, но без рандомизации
C	Составлена при отсутствии клинических исследований хорошего качества, непосредственно применимых к данной рекомендации

\* Цит. по: «Медицина, основанная на доказательствах. Руководство для начинающих пользователей»/ Под ред Г.Т.Сухих.- М.: ООО "Верди".-2011.- 179 с. [адапт. из «Levels of Evidence», Oxford Centre for Evidence-based Medicine (2009)].

Порядок обновления клинических рекомендаций: пересмотр 1 раз в 3 года.

### **Приложение А3. Связанные документы**

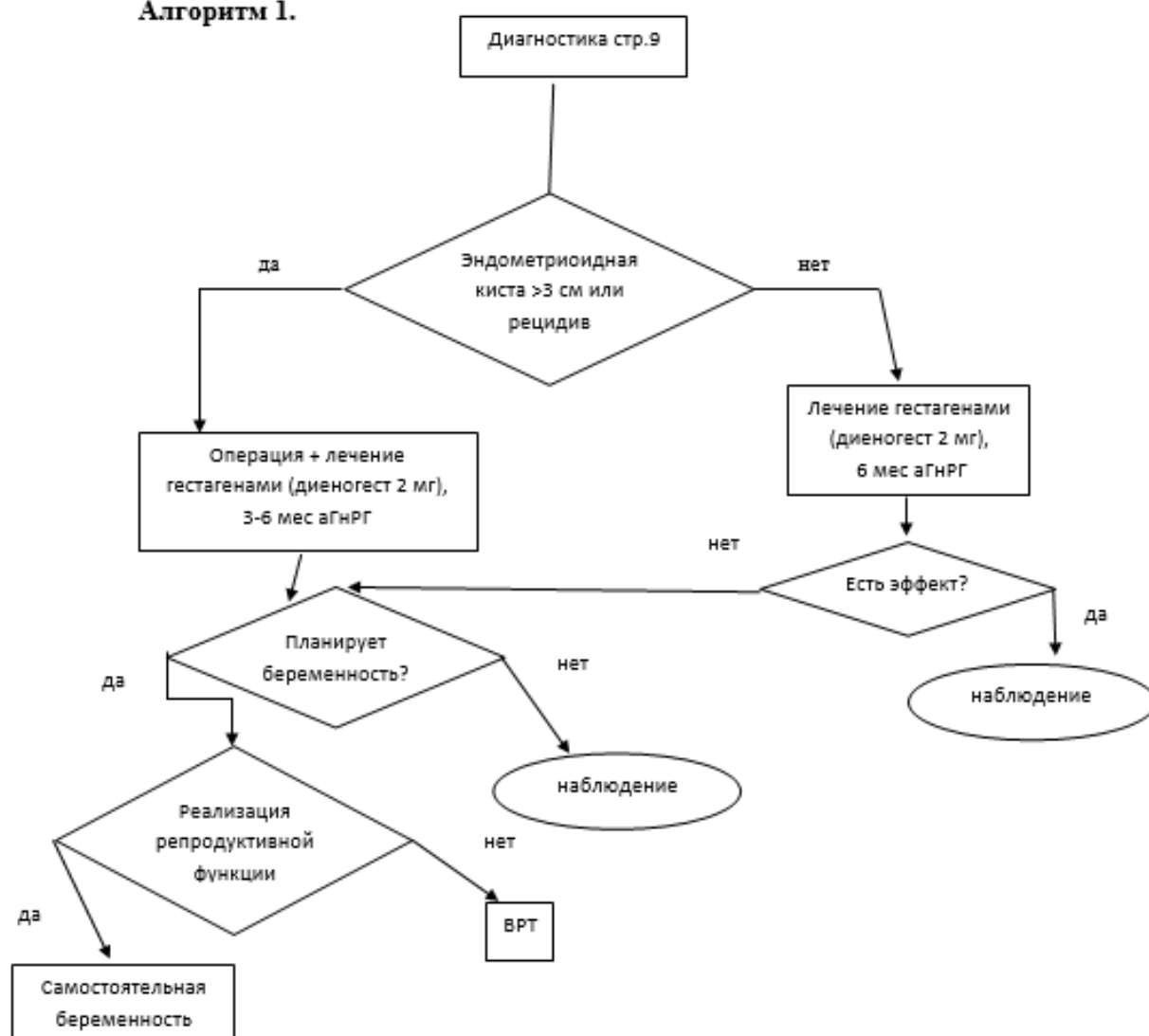
Данные клинические рекомендации разработаны с учётом следующих нормативно-правовых документов:

- 1) Порядок оказания медицинской помощи по профилю «акушерство и гинекология (за исключением использования вспомогательных репродуктивных технологий)»( приказ Министерства здравоохранения Российской Федерации от 1 ноября 2012 г. N 572н);
- 2) Порядок использования вспомогательных репродуктивных технологий, противопоказаниях и ограничениях к их применению (приказ Министерства здравоохранения Российской Федерации от 30 августа 2012 г. № 107н).

### **Приложение Б. Алгоритмы ведения пациента**

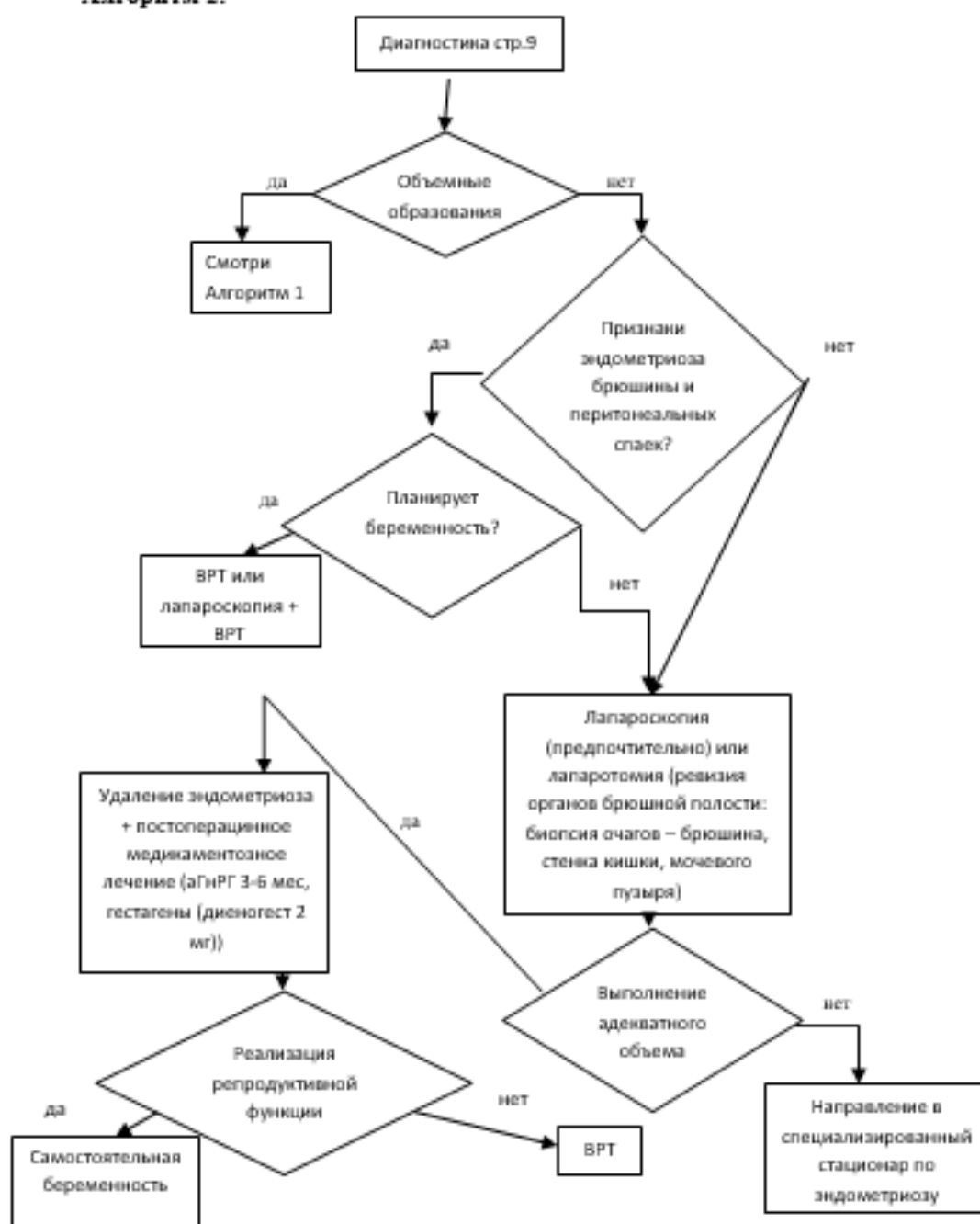
## Алгоритм ведения больных с эндометриозом при бесплодии

### Алгоритм 1.



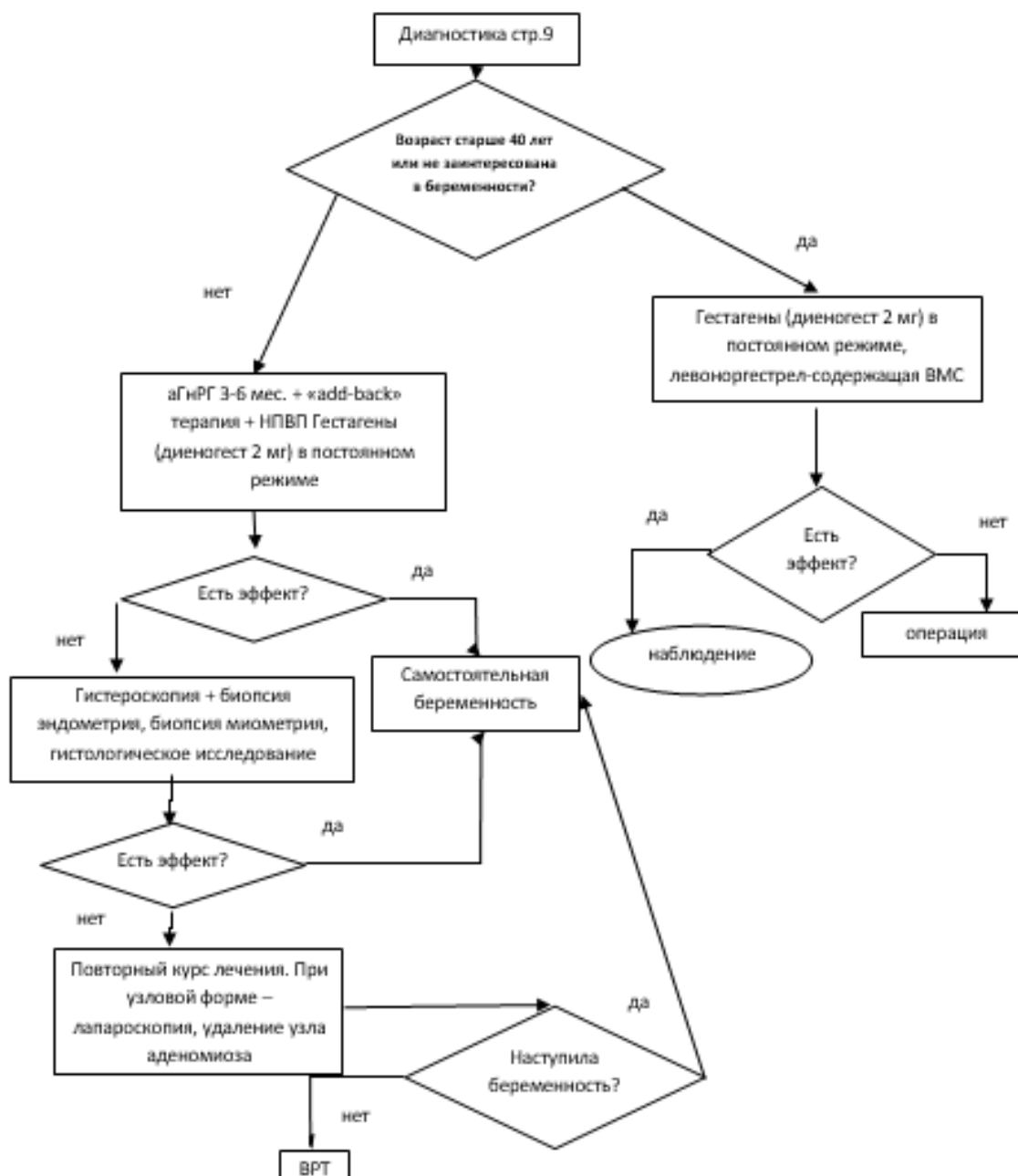
## Алгоритм ведения больных с эндометриозом при бесплодии.

Алгоритм 2.

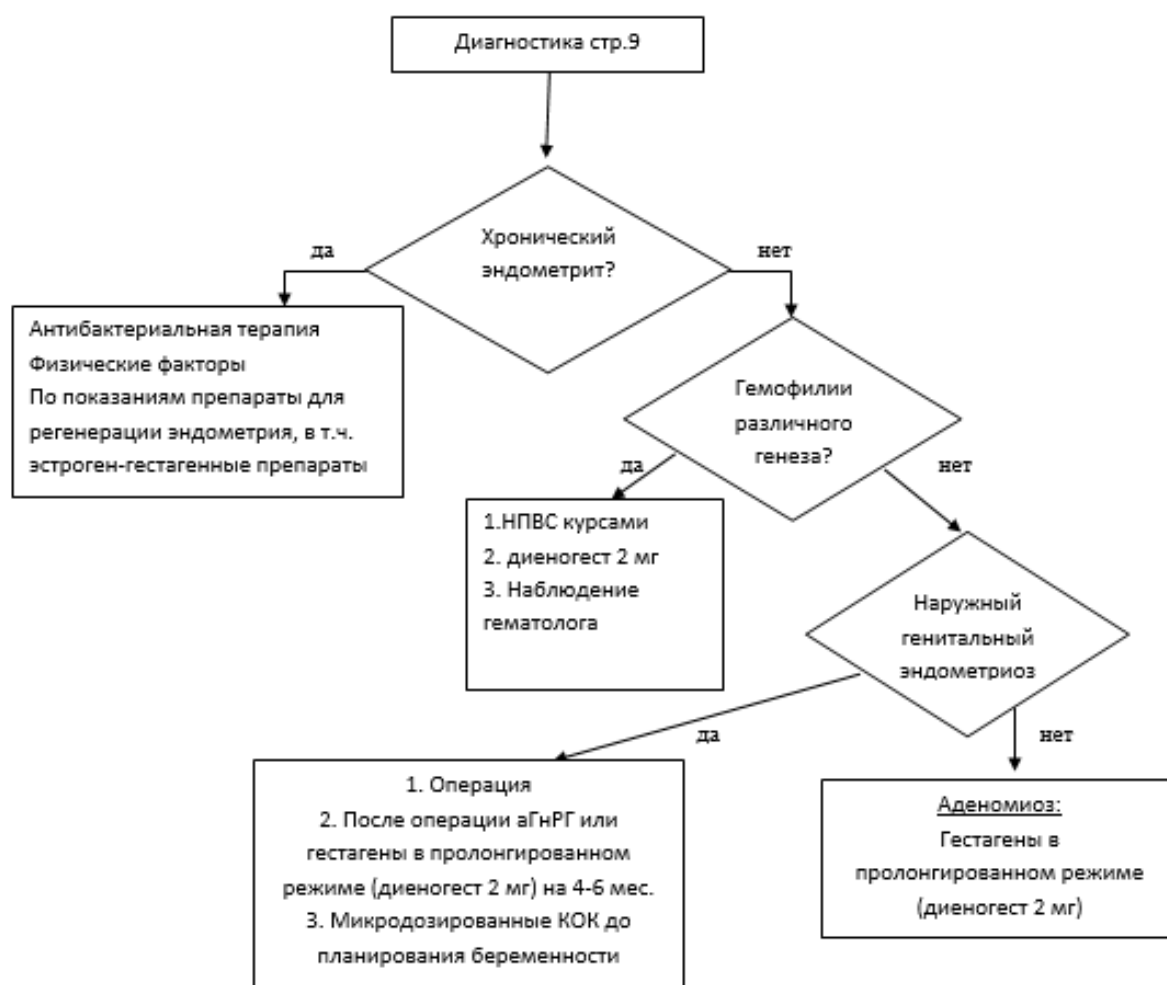




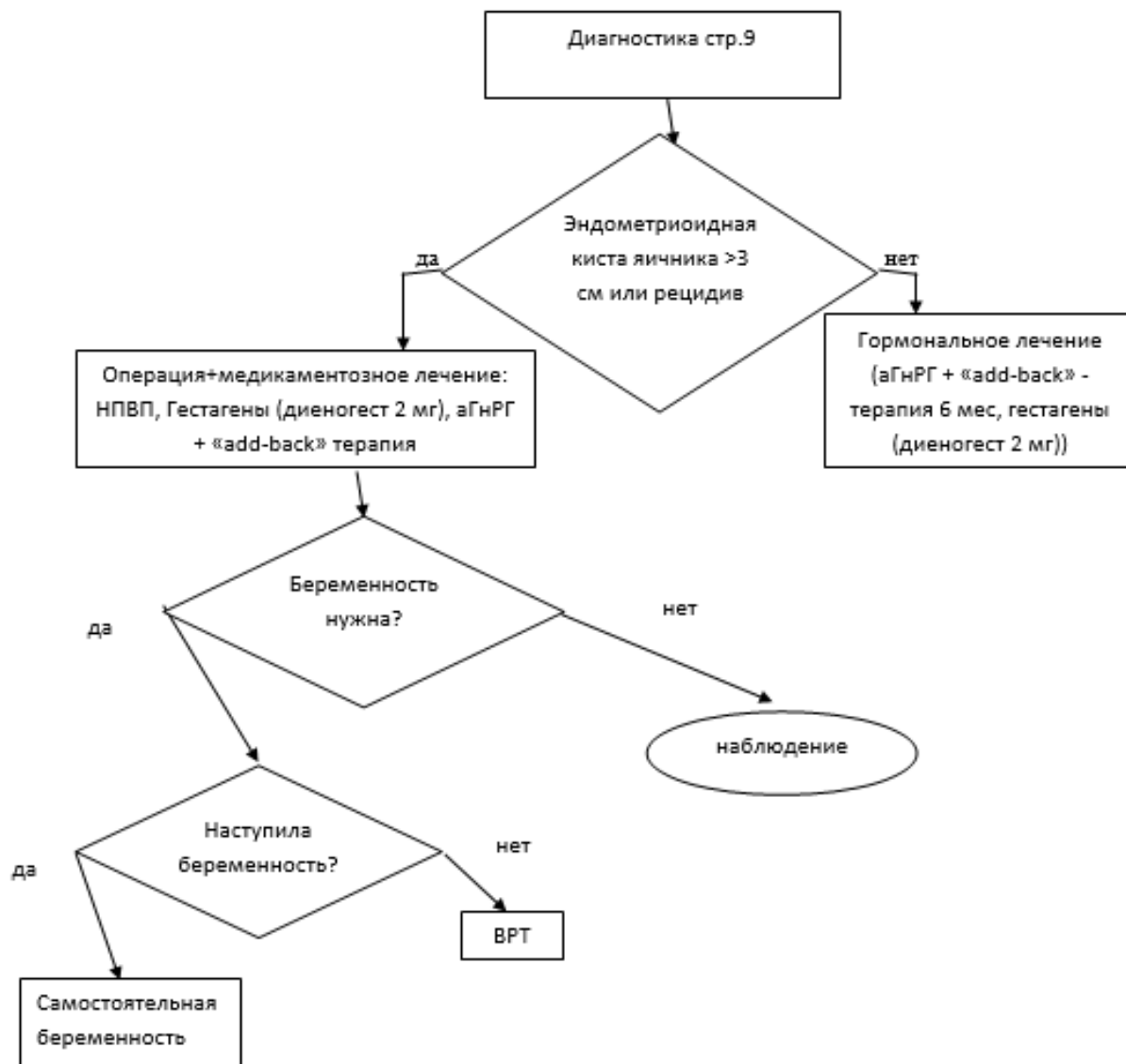
Алгоритм ведения больных при аденомозе



### Алгоритм ведения девочек подростков с эндометриозом



### Алгоритм ведения больных с тазовой болью



### Приложение В. Информация для пациентов

Эндометриоз является сложным заболеванием, возникающим при нарушении гормонального фона. Он встречается в различных возрастных категориях, даже у молодых девушек, но чаще всего наблюдается после 40 лет.

Эндометриоз - это разрастание эндометрия. Эндометрий является слизистой матки, его клетки содержат высокоспецифичные рецепторы, реагирующие на половые гормоны. При развитии патологии эндометрия, его клетки можно выявить в различных органах, потому что они способны мигрировать. Особенность таких клеток состоит в том, что, даже переселившись в другие органы, они не утрачивают своей функциональности, заключающейся в менструировании.

Классификация. Генитальный эндометриоз может быть: 1. Внутренним, разделяющимся на: аденомиоз, при этом выделяют очаговую, диффузную и узловатую форму, а также степень его развития, где 4-я степень означает прорастание пораженных клеток до органов

в малом тазу; эндометриоз шейки матки, локализующийся в ее канале; 2. Наружным, разделяющимся на эндометриоз: яичников (кисты; часто встречается и поражение маточных труб, приводящее к их закупориванию и непроходимости, а следовательно – и к бесплодию; промежности; влагалища; 3. Экстрагенитальный эндометриоз – чаще всего поражающий область пупка, глаза и др. Наружный эндометриоз данного типа может поражать и многие другие органы, поскольку имеет способность проникать практически во все ткани, имеющиеся в организме.

Достаточно часто эндометриоз появляется после каких-либо оперативных гинекологических вмешательств: сложных родов, аборта, проведения кесарева сечения и прочих манипуляций. То есть в большинстве случаев перемещение клеток происходит механическим способом. Гораздо реже встречаются проявления эмбрионального механизма, согласно которому эндометриоз возникает у девочки еще в период ее внутриутробного развития. В этом случае часть клеток будущей слизистой матки смещается в сторону и образует патологию. У некоторых девочек при выявлении заболевания часто обнаруживаются и различные аномалии генитального развития.

Признаки заболевания. Выделения могут быть темными, мажущими, кровянистыми, появляющимися за 3-7 дней до плановой менструации и продолжаются после нее. Выделения могут быть и после полового акта. Менструации отличаются большей продолжительностью и обильностью. Могут возникнуть кровотечения и между плановыми менструациями, из-за чего часто возникают симптомы хронической кровопотери: быстрая утомляемость, слабость, сонливость и бледность кожи. Иногда при эндометриозе может возникнуть анемия.

Боли – частый спутник заболевания. Интенсивность их может быть различной: от слабых до острых болей. Определенной локализации боли при этом не наблюдается. Чаще всего болезненность появляется в нижней половине живота, но может отдавать и в область заднего прохода, в паховую зону или даже в ногу. В основном боли наблюдаются в начале плановой менструации, а сразу после ее окончания исчезают, но могут наблюдаться и на всем протяжении цикла, немного ослабевая при прекращении кровотечения. Нужно помнить, что наличие любого симптома и даже нескольких сразу не дает основания диагностировать у себя эндометриоз самостоятельно. Такие факторы нужно воспринимать как сигнал для срочного обращения к специалисту для проведения необходимого обследования.

Эндометриоз является серьезным заболеванием. То, чем он опасен и какие последствия могут возникнуть, обычно зависит от своевременной диагностики и проведения правильного лечения. Как правило, диагностика начинается с проведения УЗИ и сдачи анализов, но может пойти и до лапароскопии.

Лечение эндометриоза. Часто при общей терапии используются различные гормональные препараты. Если лечение эндометриоза гормонами не помогло, может потребоваться вмешательство хирургов, особенно когда локализация патологии уже перешла во вторую

степень. Иногда спутником эндометриоза является миома матки, в этом случае может потребоваться операция. Эта же мера потребуется и в случаях, когда консервативные методы лечения в течение полугода не дали положительного результата. Для устранения заболевания и предотвращения его распространения необходима помощь специалистов.

Заболевание во многом препятствует наступлению естественной беременности, поскольку именно пораженные слизистые матки не дают эмбриону закрепиться. Экстракорпоральное оплодотворение при эндометризе часто становится единственной возможностью для женщины выносить малыша. Программа искусственного оплодотворения подбирается индивидуально и зависит от вида и степени заболевания, от возраста будущей матери и ее состояния.

**Приложение Г.**

## Эндометриоз. Классификации.

Наружного	Инфильтративного (ретроцервикального)	Аденомиоза
 <p><b>ASRM, 1996</b></p> <p>Частое несоответствие стадии распространения, определенной путем подсчета баллов, истинной тяжести заболевания</p>	 <p><b>Адамян Л. В. с соавт. 1993</b></p> <p>Закономерности развития от более легких к более тяжелым стадиям нет!</p>	 <p><b>Адамян Л. В. с соавт. 1993</b></p> <p>Виды аденомиоза. Аденомиоз может быть диффузным, очаговым, кистозным или узловым.</p>